

Revascularización infragenicular con aloinjerto arterial criopreservado

J. Cuenca-Manteca^a, R.B. Rodríguez-Carmona^a, F. Sellés-Galiana^a,
M.J. Lara-Villaoslada^a, F. Fernández-Quesada^a, V.E. Ramos-Gutiérrez^a,
R. Ros-Vidal^a, J.P. Linares-Palomino^a, D. Casero^b, E. Ros-Díe^a

REVASCULARIZACIÓN INFRAGENICULAR CON ALOINJERTO ARTERIAL CRIOPRESERVADO

Resumen. *Objetivo. Valorar los resultados preliminares obtenidos en nuestro servicio en revascularización infragenicular con aloinjerto arterial criopreservado (AAC) en caso de ausencia de injerto autólogo. Pacientes y métodos. Entre junio de 2001 y agosto de 2005, realizamos ocho procedimientos en ocho pacientes (dos mujeres y seis varones) con una edad media de 73 años (rango: 55-82 años). En dos casos los injertos fueron compuestos AAC-segmento venoso residual. En otros dos casos se emplearon dos AAC. Las indicaciones para intervenir fueron isquemia crítica (siete) e infección protésica (uno). En cinco casos había al menos una revascularización previa. Los AAC se obtuvieron de donante cadáver. La anastomosis distal se realizó sobre poplítea (dos), arteria tibial (cinco) o arteria perimaleolar (uno). En todos los casos se descartó la existencia de segmento venoso autólogo suficiente mediante eco-Doppler. El seguimiento fue clínico y ecográfico. Resultados. Durante el primer mes se produjeron una rotura de AAC y una trombosis precoz, ambas con reparación satisfactoria. Durante un seguimiento medio de 14 meses (rango: 1-46 meses), cuatro injertos sufrieron un fallo primario: dos trombosis, una estenosis y una degeneración aneurismática. Ello derivó en una amputación mayor, una trombectomía y una sustitución del injerto. La permeabilidad global fue del 75% (6/8) y la salvación de extremidad del 87,5% (7/8). Una paciente falleció a los cuatro y otro a los 46 meses, ambos con injerto permeable. Conclusión. A pesar de ser una serie pequeña, los AAC pueden ser una opción en las revascularizaciones infrageniculares en caso de ausencia de injerto autólogo suficiente para ésta. [ANGIOLOGÍA 2006; 58: 295-301]*

Palabras clave. *Aloinjerto arterial criopreservado. Bypass infragenicular. Degeneración del injerto. Infección protésica. Isquemia crítica. Vena autóloga.*

Introducción

La vena safena autóloga es el injerto de elección en caso de las revascularizaciones infrageniculares en pacientes con diagnóstico de isquemia crítica. Ante la ausencia de ésta, y más aún en presencia de infección,

la elección del mejor injerto alternativo se convierte en un reto para el cirujano vascular. A pesar del material alternativo empleado –vena de miembro superior, safena externa [1-6], politetrafluoroetileno (PTFE) [7], vena safena interna criopreservada [8], vena umbilical [9]– y de las técnicas operatorias adyuvantes que se están empleando –cuff, fístula arteriovenosa [10-12]–, los resultados obtenidos son inferiores a los que observamos cuando se utiliza la vena safena del propio paciente como material del injerto.

Los aloinjertos arteriales criopreservados (AAC) estuvieron muy difundidos en la década de los cin-

Acceptedo tras revisión externa: 24.03.06.

^a Servicio de Angiología y Cirugía Vascular. Hospital Clínico San Cecilio. ^b Centro Regional de Transfusiones. Granada, España.

Correspondencia: Dr. Jorge Cuenca Manteca. Servicio de Angiología y Cirugía Vascular. Hospital Clínico San Cecilio. Avda. Madrid, s/n. E-18014 Granada. E-mail: jcuenca@telefonica.net

© 2006, ANGIOLOGÍA

Tabla. Factores de riesgo vascular y comorbilidades de los pacientes.

	Diagnóstico	Factores de riesgo vascular	Comorbilidad	Cirugía previa
Caso 1	Infección	HTA	Fibrilación auricular, IC	FP3 protésico
Caso 2	SIC grado IV	HTA, tabaco, dislipemia, DM	EC	FP2 protésico
Caso 3	SIC grado IV	HTA, tabaco	Artritis reumatoide	ABF, trombectomía, FP3 protésico, trombectomía
Caso 4	SIC grado IV	HTA, tabaco, DM	EC, EPOC	Trombectomía
Caso 5	SIC grado IV	HTA, DM		
Caso 6	SIC grado IV	HTA, DM	ECV, IV	ATM
Caso 7	SIC grado IV	Dislipemia, DM	EC, EPOC, ETEV	
Caso 8	SIC grado IV	Tabaco, DM	ECV, lobectomía	TEA femoral, FP3 protésico, ATM

SIC: síndrome de isquemia crónica; HTA: hipertensión arterial; DM: diabetes mellitus; IC: insuficiencia cardíaca; EC: enfermedad coronaria; ECV: enfermedad cerebrovascular; EPOC: enfermedad pulmonar obstructiva crónica; ETEV: enfermedad tromboembólica venosa; FP: *bypass* femoropoplíteo; ABF: *bypass* aortobifemoral; ATM: amputación transmetatarsiana; TEA: tromboendarterectomía.

cuenta [13], pero debido a las bajas tasas de permeabilidad y las degeneraciones que sufrían, fueron rápidamente sustituidos por los injertos protésicos [14]. Desde entonces, la preservación tisular ha mejorado con nuevos medios de preservación y nuevas técnicas de congelación. Por este motivo, en la actualidad se reconsidera el empleo de los AAC no sólo en caso de infecciones protésicas, sino también en revascularizaciones infrageniculares [15-17].

Pacientes y métodos

Estudio descriptivo de un registro prospectivo de los pacientes intervenidos en nuestro centro en los que se ha empleado un AAC para revascularizar un miembro inferior.

Pacientes

Entre junio de 2001 y agosto de 2005 fueron intervenidos en nuestro centro ocho pacientes, en los que se practicaron ocho derivaciones infrageniculares me-

dante AAC. Fueron dos mujeres y seis varones con una edad media de 73 años (rango: 55-82 años). Los factores de riesgo vascular y las comorbilidades que padecían se muestran en la tabla.

Las indicaciones para intervenir fueron en siete casos isquemia crítica [18] de la extremidad (en todos ellos por grado IV de la clasificación de la Fontaine) e infección protésica en el restante. A todos los pacientes se les realizó un estudio angiográfico preoperatorio de la extremidad afecta. En todos los casos se descartó la existencia de segmento venoso autólogo útil (varices, flebitis, empleo previo, pequeño calibre) o suficiente mediante eco-Doppler (se incluían safenas interna y externa así como venas cefálica o basílica). En cinco casos había al menos una intervención revascularizadora previa (60%). En dos casos (25%), los injertos fueron compuestos AAC-segmento venoso residual. En otros dos casos fue preciso anastomosar dos AAC. Los AAC se obtuvieron de donante cadáver. La anastomosis distal se realizó sobre poplítea (dos), arteria tibial (cinco) o arteria primaleolar (uno).

En el postoperatorio inmediato se inició tratamiento anticoagulante con heparina de bajo peso molecular en dosis ajustada al peso. El tratamiento antiagregante o anticoagulante al alta vino determinado por las comorbilidades asociadas más que por el empleo de un AAC. El seguimiento se realizó mediante clínica y eco-Doppler en todos los casos.

Procesado de los injertos arteriales

Los injertos arteriales se obtuvieron de donantes cadáver dentro de un programa de extracción múltiple de órganos. Un miembro del Servicio de Angiología y Cirugía Vasculard de nuestro centro realiza en todos los casos la extracción de los injertos.

A los donantes se les estudia una posible infección por virus de hepatitis B, C y VIH, y son rechazados en caso de resultar positivo cualquiera de estos tests. Se rechaza a los donantes mayores de 65 años, con ausencia de pulsos, soplos o bien con factores de riesgo vascular.

Una vez que se ha verificado lo referido, se procede a la extracción tras los equipos de cirugía cardiotorácica, hepática y renal. Bajo técnica aséptica y con el instrumental vascular habitual, se procede a extraer el sector arterial de los miembros inferiores desde ilíaca externa a tronco tibioperoneo. En los casos en los que es posible, se extrae también la aorta en el cayado aórtico, la aorta torácica y la aorta abdominal con su bifurcación, esto último es excepcional al haberse recogido previamente por los equipos de trasplante hepático o renal. El sector extraído se introduce en un frasco doble que contiene una solución (Eurocollins: gentamicina 240 mg/L, lincomicina 100 mg/L, colistina 100.000 U/L) previamente descongelada.

Los injertos se procesan dentro de las 24 horas posteriores al explante en el Centro Regional de Transfusiones de nuestra ciudad por personal entrenado para ello, y se toman previamente muestras para análisis bacteriológico del medio inicial de preservación que se ha mantenido hasta ese momento a

4 °C. Asimismo, se envían muestras del vaso para anatomía patológica y microbiología. Tras un proceso de lavado con suero fisiológico a 4 °C en ambiente estéril, el injerto es introducido en una bolsa de criopreservación (DF 700, Coambro[®]) que contiene una solución de dimetil sulfóxido 10% (DMSO), albúmina 20% y medio TC 199. Los injertos se congelan de forma progresiva mediante un programa específico para cada tejido, en el caso arterial de 4 a -130 °C (86C Freezer, Thermo Electron Corp.[®]).

Posteriormente se almacenan en contenedores (Espace 330, Airliquide[®]) en la fase vaporosa de nitrógeno líquido a -196 °C.

Cuando un paciente precisa de una revascularización infragenicular y carece de vena autóloga suficiente (ni en la extremidad afecta ni en otra) para realizar un *bypass*, le informamos sobre la posibilidad de implantarle un AAC. Si acepta, lo solicitamos al Centro Regional de Transfusiones. Si en ese momento no tuvieran en reserva ninguno, se solicita a otra comunidad. Una vez localizado el injerto, el paciente firma un consentimiento específico para los injertos criopreservados. En la mañana de la intervención, el contenedor se extrae del vapor de nitrógeno líquido y se deja a temperatura ambiente durante cinco minutos; posteriormente se introduce en una bolsa estéril y se descongela de forma progresiva al baño María a 37 °C. Los AAC, en caso de no ser empleados en ese momento, podrían serlo en las 24 horas posteriores a su descongelación si se mantienen a 4 °C. Una vez abierta la bolsa, se toman muestras nuevas para cultivo bacteriológico.

Implante

Tras la disección de la arteria en las anastomosis proyectadas, se procede a la preparación del injerto. Mediante canulación, se le instila suero frío heparinizado, y se procede a la ligadura trasfixiante de las colaterales con monofilamento irreabsorbible de 5 y 6/0. También se identifican posibles zonas de pared del injerto lesionada para proceder a su resección

con reanastomosis en caso de no ofrecernos garantías. Una vez conseguido el injerto con longitud suficiente para realizar el procedimiento, lo introducimos en la solución descrita y heparinizamos de forma sistémica al paciente con dosis ajustada al peso (50-75 UI/kg de heparina sódica). Tras realizar la anastomosis proximal, ponemos 'en carga' el injerto para identificar posibles fugas y proceder a su hemostasia (Figura). Tras ello, realizamos la tunelización en el plano subcu-

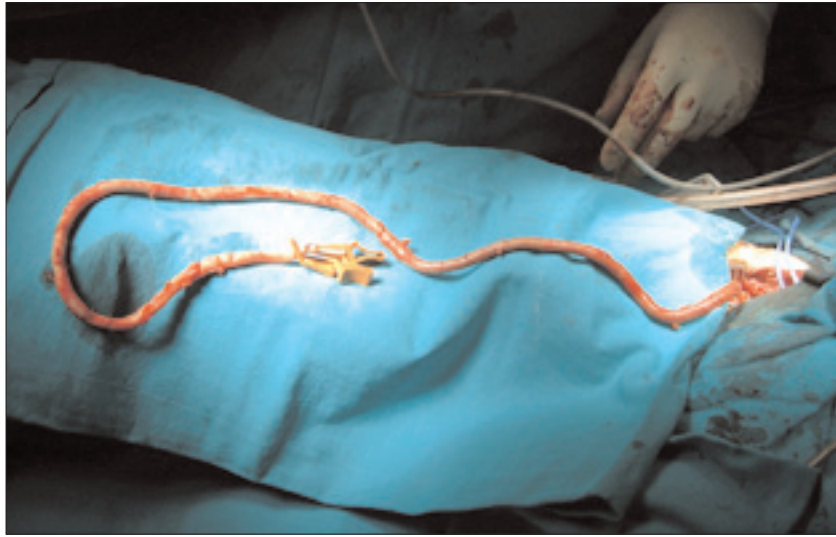


Figura. Injerto arterial criopreservado 'en carga'.

táneo, al considerar que es el método más sencillo para el seguimiento y una posible reintervención del paciente. Tras completar la anastomosis distal, se realizó una arteriografía de control del procedimiento, salvo en un caso.

Seguimiento

El seguimiento de los injertos se ha realizado en el postoperatorio mediante eco-Doppler al mes, tres y seis meses, y posteriormente con carácter anual, y se estudian posibles fallos en los AAC. Entendemos como fallos la trombosis del injerto, el desarrollo de estenosis así como una posible degeneración o degradación de éstos.

Resultados

Ningún paciente falleció en el postoperatorio inmediato. Un paciente sufrió una trombosis del injerto en el postoperatorio inmediato debida a un defecto técnico en la anastomosis distal, y se realizó una trombectomía y una reanastomosis distal. Otra paciente sufrió un estallido en el injerto en el 12.º día del postoperatorio a causa de una infección inguinal,

y se procedió a la reparación, Friedrich y cobertura antibiótica.

A todos los pacientes se les dio de alta con permeabilidad del injerto y salvación de la extremidad.

El seguimiento medio fue de 14 meses (rango: 1-46 meses). Dos pacientes fallecieron durante el seguimiento (25%). Una paciente falleció a los cuatro meses de la intervención por un ictus hemorrágico, con injerto permeable. Se trataba de una paciente con arritmia cardíaca (fibrilación auricular) e hipertensa anticoagulada con acenocumarol, que había sido intervenida por infección de una prótesis de PTFE supragenicular. Otro paciente falleció a los 46 meses, también con el injerto permeable. Se observaron cuatro fallos en los AAC en seguimiento (50%): dos trombosis, una estenosis anastomótica y una degeneración del injerto.

Los casos de trombosis fueron: un paciente presentó una trombosis del injerto a los tres meses de la intervención, y se procedió a la amputación supracondílea de la extremidad dado el grado de isquemia con el cual se presentó en Urgencias. Se trataba del paciente reintervenido en el postoperatorio. En otro caso, la trombosis ocurrió al 15.º mes de la cirugía en el seno de una deshidratación por la cual el paciente

estaba ingresado; el paciente se mantuvo asintomático, motivo por el cual no se le reintervino. Sin embargo, posteriormente presentó una isquemia aguda resultante de la trombosis de la rama homolateral de un *bypass* aortobifemoral que portaba. Por este motivo, se procedió a la trombectomía de la rama con profundoplastia, y se asoció también la trombectomía del AAC; fue dado de alta con permeabilidad de la reconstrucción.

Se detectó una estenosis superior al 70% por eco-Doppler [19] (a los 31 meses de la intervención), corroborada con arteriografía; el paciente se negó a ser reintervenido al estar asintomático de esta extremidad. Éste fue el paciente que falleció a los 46 meses. En el caso de la degeneración aneurismática, se procedió a la sustitución del AAC por un *bypass* de PTFE con *cuff* al sexto mes.

La permeabilidad global (6/8) fue del 75%, y la salvación de extremidad (7/8), del 87,5%; estos datos deben tomarse con precaución debido al poco volumen de la muestra y el corto período de seguimiento.

Discusión

La vena safena autóloga es el injerto de elección en la revascularización de las extremidades inferiores, y más aún cuanto más distal sea el vaso a revascularizar. Cuando la vena safena no está disponible por empleo previo (revascularización vascular periférica o miocárdica), cirugía de varices (*stripping*), flebitis o mala calidad de ésta, múltiples estudios han aconsejado la búsqueda y el empleo de material venoso autólogo de otros territorios para realizar la revascularización [1-6]. El problema aparece, y más aún en caso de infección de un *bypass*, cuando no podemos encontrar material autólogo suficiente para realizar la revascularización, lo que acontece entre el 5 y el 10% de las ocasiones [1,5]. La norma habitual ha sido emplear en estos casos prótesis de PTFE. Las tasas de permeabilidad de las prótesis por debajo de

la rodilla varían entre un 44 a un 60% [7,10-12] a los 5 años. Sin embargo, las tasas de permeabilidad de los injertos protésicos a los vasos tibiales han sido poco satisfactorias, con permeabilidades a los 5 años entre el 12 y el 22%, a pesar de distintos métodos adyuvantes para aumentar la permeabilidad.

Debido a estos pobres resultados ha resurgido el empleo de los AAC, sobre todo al haber mejorado las técnicas y soluciones de criopreservación y al haber disminuido las complicaciones derivadas de la degradación de éstos [20].

En nuestro servicio, por ejemplo, durante el año 2003 se realizaron 106 procedimientos infrainguinales, de los cuales 76 fueron infrageniculares por isquemia crítica. De éstos, únicamente en tres ocasiones se empleó un *bypass* protésico (4%). En la mayoría de las ocasiones, y sobre todo en caso de primera intervención, no encontramos problema para emplear la vena safena interna del paciente. Nosotros pensamos que, en el momento actual, la aplicación o empleo de los AAC está en ese pequeño porcentaje de pacientes en los cuales no se encuentra vena autóloga superficial para realizar la revascularización y esto ocurre con más frecuencia en reintervenciones (60% en nuestra serie fueron reintervenciones).

Otros grupos nacionales, como el de Alonso et al [17], han seguido una política 'más agresiva' respecto al empleo de los AAC; han justificado su empleo en caso de ausencia de vena safena autóloga en la extremidad a a tratar, basándose en estudios que muestran la alta incidencia de intervención en la extremidad contralateral [6, 21] y en la complejidad y tiempo que requieren ciertas revascularizaciones que siguen una política de emplear 'sólo vena' [3].

El mayor estudio publicado hasta la fecha [20] sobre el empleo de AAC en revascularizaciones infrageniculares sugiere la realización de un ensayo aleatorizado sobre su empleo frente a la utilización de prótesis de PTFE para poder sustentar, con mayor criterio, el empleo de los AAC, en caso de ausencia de vena autóloga, en el tratamiento de la isquemia

crítica que precisa de revascularización por debajo de la rodilla. A esta misma conclusión han llegado otros estudios que estudiaron aloinjertos venosos criopreservados [8].

En nuestra serie el seguimiento medio es menor de dos años; son pocos casos como para poder sacar conclusiones significativas, pero con unos resultados que nos alientan a seguir en esta línea de revascularizar un vaso tibial con un AAC siempre que no encontremos vena autóloga suficiente para realizar ésta.

La complicación más preocupante fue el estallido del injerto sufrido por una paciente tras infección inguinal a las dos semanas de la intervención, pero sabemos que esta misma complicación hubiese surgido con una prótesis, y hubiese evolucionado de la misma manera probablemente. La otra complicación asociada directamente a la degradación del injerto, y que no hubiésemos encontrado en un injerto de PTFE, fue la degeneración aneurismática.

En el estudio retrospectivo multicéntrico mencionado [20], la incidencia de degeneraciones de los AAC fue del 3%. La histocompatibilidad ABO en otros estudios no pareció influir ni en la permeabilidad ni en la degeneración de los injertos, por lo que

nosotros no realizamos estudios de histocompatibilidad. Sin embargo, pensamos que otra vía de investigación para encontrar respuesta al porqué de esos resultados mediocres en cuanto a la permeabilidad a medio y largo plazo de los injertos está en la descongelación lenta [22].

Una consideración que hay que tener en cuenta es que solicitamos dos AAC en los últimos casos tras habernos visto obligados en dos ocasiones a emplear un segmento de vena residual para conseguir un injerto con la longitud suficiente para enlazar el *inflow* con el *outflow*. Habitualmente, la longitud media de los AAC es de 45 cm, lo cual, asociado a lo comentado en el implante (desechamos aquellas zonas que nos ofrecen la más mínima duda con reanastomosis) y la necesidad de realizar un *bypass* tibial, nos alentó a actuar de esta manera habiendo sido preciso emplear ambos en dos ocasiones.

En conclusión, los AAC pueden ser una alternativa razonable a los injertos protésicos en caso de revascularizaciones infrageniculares (sobre todo a vasos tibiales) por isquemia crítica, siempre que no tengamos disponible tejido venoso autólogo suficiente.

Bibliografía

1. Kent KG, Whittemore AD, Mannick JA. Short term and mild term of an all autogenous tissue policy for infrainguinal reconstruction. *J Vasc Surg* 1989; 9: 107-14.
2. Albers M, Romiti M, Brochado-Neto FC, Bragança-Pereira CA. Meta-analysis of alternate autologous vein bypass grafts to infrapopliteal arteries. *J Vasc Surg* 2005; 42: 449.
3. Londrey GL, Boshier LP, Brown PW, Stoneburner F, Pancoast JW, Davis RK. Infrainguinal reconstruction with arm vein, lesser saphenous vein and remnants of greater saphenous vein: a report of 257 cases. *J Vasc Surg* 1994; 20: 451-7.
4. Chang B, Darling C, Bock D, Shah D, Leather RP. The use of spliced vein bypasses for infrainguinal arterial reconstruction. *J Vasc Surg* 1995; 21: 403-12.
5. Gentile AT, Lee RW, Moneta GL, Taylor LM, Edwards JM, Porter JM. Results of bypass to the popliteal and tibial arteries with alternative sources of autogenous vein. *J Vasc Surg* 1996; 23: 272-80.
6. Hölzenbein TJ, Pomposelli FB, Miller A, Contreras MA, Gibbons GW, Campbell DR, et al. Results of poplity with arm vein used as the first alternative to an unavailable ipsilateral greater saphenous vein for infrainguinal bypass. *J Vasc Surg* 1996; 23: 130-40.
7. Albers M, Battistella VM, Romiti M, Rodríguez AE, Bragança-Pereira CA. Meta-analysis of polytetrafluoroethylene bypass grafts to infrapopliteal arteries. *J Vasc Surg* 2003; 37: 1263-9.
8. Harris L, O'Brien-Irr M, Ricotta JJ. Long-term assessment of cryopreserved vein bypass grafting success. *J Vasc Surg* 2001; 33: 528-32.
9. Dardik H, Wengerter K, Qin F, Pangilinan A, Silvestri F, Wolodiger F. Comparative decades of experience with glutaraldehyde-tanned human umbilical cord vein graft for lower limb revascularization: an analysis of 1,275 cases. *J Vasc Surg* 2002; 35: 64-71.
10. Jakobsen HL, Baekgaard N, Christoffersen JK. Below-knee popliteal and distal bypass with PTFE and vein cuff. *Eur J Vasc Endovasc Surg* 1998; 15: 327-30.

11. Raptis S, Miller JH. Influence of a vein cuff on polytetrafluoroethylene graft for primary femoropopliteal bypass. *Br J Surg* 1995; 82: 487-91.
12. Stonebridge PA, Prescott RJ, Ruckley CV. Randomized trial comparing infrainguinal polytetrafluoroethylene bypass grafting with and without vein interposition cuff at the distal anastomosis. *J Vasc Surg* 1997; 26: 554-60.
13. Linton RR. Some practical considerations in the surgery of blood vessel grafts. *Surgery* 1955; 38: 817-34.
14. Szilagyi DE, McDonald RT, Smith RF, Whitcomb JG. Biologic fate of human arterial homografts. *Arch Surg* 1957; 75: 509-26.
15. Gournier JP, Favre JP, Gay JL, Barral X. Cryopreserved arterial allografts for limb salvage in the absence of suitable saphenous vein: two-years results in 20 cases. *Ann Vasc Surg* 1995; 9 (Suppl): S7-14.
16. Magne JL, Farah I, Roux JJ, Voirin L, Badra A, Durand M, et al. Bellow-knee bypass using fresh arterial allografts for limb salvage. *Ann Vasc Surg* 1997; 11: 237-41.
17. Alonso M, Segura R, Prada C, Caeiro S, Cachaldora J, Díaz E, et al. Cryopreserved arterial homografts: preliminary results in infrageniculate arterial reconstructions. *Ann Vasc Surg* 1999; 13: 261-7.
18. TASC Working Group. Management of peripheral arterial disease (PAD). TransAtlantic Inter-Society Consensus (TASC). *J Vasc Surg* 2000; 31: 1-296.
19. Westerband A, Mills JL, Kistler S, Berman SS, Hunter GC, Marek JM. Prospective validation of threshold criteria for intervention in infrainguinal vein grafts undergoing duplex surveillance. *Ann Vasc Surg* 1997; 11: 44-8.
20. Albertini JN, Barral X, Branchereau A, Fabre JP, Guidicelli H, et al. Long-term results of arterial allograft bellow-knee bypass grafts for limb salvage: a retrospective multicenter study. *J Vasc Surg* 2000; 31: 426-35.
21. Tarry WC, Walsh DB, Birkmeyer NJ, Fillinger MF, Zwolak RM, Cronenwett JL. Fate of the contralateral leg after infrainguinal bypass. *J Vasc Surg* 1998; 27: 1039-48.
22. Pascual G, García-Honduvilla N, Gimeno MJ, Jurado J, Turégano F, Bellón JM, et al. El proceso de descongelación lenta mantiene la viabilidad de la pared arterial criopreservada. *Angiología* 2000; 1: 25-32.

BELOW-THE-KNEE REVASCULARISATION WITH A CRYOPRESERVED ARTERIAL ALLOGRAFT

Summary. Aim. *To assess our preliminary results of infrapopliteal bypass grafting performed with cryopreserved arterial allografts (CAA) in case of absence of alternate autologous veins.* Patients and methods. *Between June 2001 and August 2005, eight procedures were performed in eight patients (two female and six male), with a mean age of 73 years (range: 55-82 years). In two cases a composite CAA-residual vein bypass was realized. In another two cases two segments of CAA were used. Indications for operation were critical leg ischaemia in seven cases and infection in the other. In five cases, there was at least one previous revascularization on the same limb. CAA were obtained from cadaveric donors in a multidisciplinary organs explant program. Distal anastomosis was to the bellow knee popliteal artery in two cases, to a tibial artery in five cases and to a perimaleolar artery in one case. In all cases we searched for the existence of alternate autologous vein with Doppler scan. The surveillance was clinic and with Doppler scan. Results. During follow-up (mean: 14 months; range: 1-46 months), four grafts failed. These failures were two thrombosis, one stenosis and one aneurysmatic degradation. Due to this, a major amputation and a CAA-prosthetic replacement were performed. The global patency rate was 75% (6/8) and the limb salvage rate was 87.5% (7/8). One patient died at four month after procedure, with patent bypass. Conclusion. Even knowing that this is a small group of patients, we think CAA could be an option in infrapopliteal bypass surgery in case of absence of autologous vein. [ANGIOLOGÍA 2006; 58: 295-301]*

Key words. *Alternate autologous vein. Critical limb ischaemia. Cryopreserved arterial allografts. Distal bypass. Graft degradation. Graft infection.*

