

Fístula carotidocutánea secundaria a radioterapia cervical

C. López-Espada, N. Maldonado-Fernández, V. García-Róspide

CAROTID-CUTANEOUS FISTULA SECONDARY TO CERVICAL RADIOTHERAPY

Summary. Introduction. *The treatment of many tumours in the head and neck includes radical surgery of the area involved, followed by radiotherapy. The appearance of spontaneous rupture of the carotid artery in this context is an infrequent complication but it has a high morbidity and mortality rate.* Case report. *A 35-year-old male visited describing the appearance of intermittent and abundant bleeding from an already-existing cutaneous fistula in the left laterocervical area. The patient had been submitted to surgical treatment for an epidermoid carcinoma in the oral cavity 12 years before, followed by local radiotherapy. Computerised tomography and MR-angiography revealed close contact between the bottom of the ulcer and the left carotid bulb. Since we suspected the existence of a fistula between the arterial axis and the cutaneous orifice, we performed a surgical intervention in collaboration with the Maxillofacial Surgery Unit, who carried out the primary surgery. The carotid artery was approached from behind, beginning with the proximal and distal control of the carotid artery. Excising the ulcerous area gave rise to heavy bleeding that required temporary clamping while the lesion was repaired by directly stitching the carotid bulb. Once vascular continuity had been re-established, the damaged skin was covered with a large pectoral rotation flap. The post-operative period was free of incidents, with no apparent central or peripheral neurological impairment. Pathological analyses precluded the recurrence of tumours.* Conclusions. *The carotid lesions associated to tumours in the oropharyngeal area constitute an important threat to the patient's life. Elective surgical repair together with a complete imaging study enables the high morbidity and mortality rate of this kind of intervention to be reduced.* [ANGIOLOGÍA 2004; 56: 159-67]

Key words. Carotid artery. Carotid-cutaneous fistula. Haemorrhage. Neck cancer. Radiotherapy. Rupture.

Servicio de Angiología y Cirugía Vascular. Hospital Universitario Virgen de las Nieves. Granada, España.

Correspondencia:
Dra. Cristina López Espada. Canadá, 11. E-18198 Huétor-Vega (Granada).
E-mail: clegra@tiscali.es

© 2004, ANGIOLOGÍA

Introducción

Recientemente se ha publicado en esta revista un aumento de la prevalencia de la estenosis carotídea (cerca al 11,7%) en pacientes con antecedentes de radiote-

rapia cervical [1]. Pero ésta no es la única complicación que puede aparecer, ya que la radioterapia complementaria destinada a tratar las células residuales también tiene otros inconvenientes: trombosis de los *vasa vasorum*, fibrosis adventicial y au-

mento de la fragilidad de la pared arterial, lo que incrementa las posibilidades de una ruptura carotídea [2].

La ruptura de la arteria carótida es una complicación poco frecuente, que aparece en aproximadamente el 3-4% de todos los pacientes que precisan cirugía radical por un tumor del área orofaríngea [3]. Sin embargo, la mortalidad es muy elevada y oscila entre el 18 y el 50% en las series publicadas. El tratamiento de elección en estas circunstancias es muy controvertido: la ligadura directa de la arteria carótida, la derivación o las técnicas endovasculares constituyen las principales opciones que se plantean en estos casos, de extrema gravedad.

Caso clínico

Se trata de un varón de 35 años que en 1991 fue intervenido por el Servicio de Cirugía Maxilofacial de nuestro centro de un carcinoma epidermoide en la cavidad oral. Se le realizó tumorectomía y vaciamiento cervical, y después se sometió a radioterapia cervical complementaria; en sus múltiples revisiones desde la intervención no se constató recidiva tumoral.

En octubre de 2003 el paciente acudió a revisión y refirió la aparición en las últimas semanas, en la zona laterocervical izquierda, de una pequeña ulceración cutánea de aproximadamente un centímetro. Probablemente a causa de la radioterapia, ésta era un área de intensa fibrosis que se estaba tratando mediante curas locales en su Centro de Salud. Hacía 15 días, el paciente notó un san-

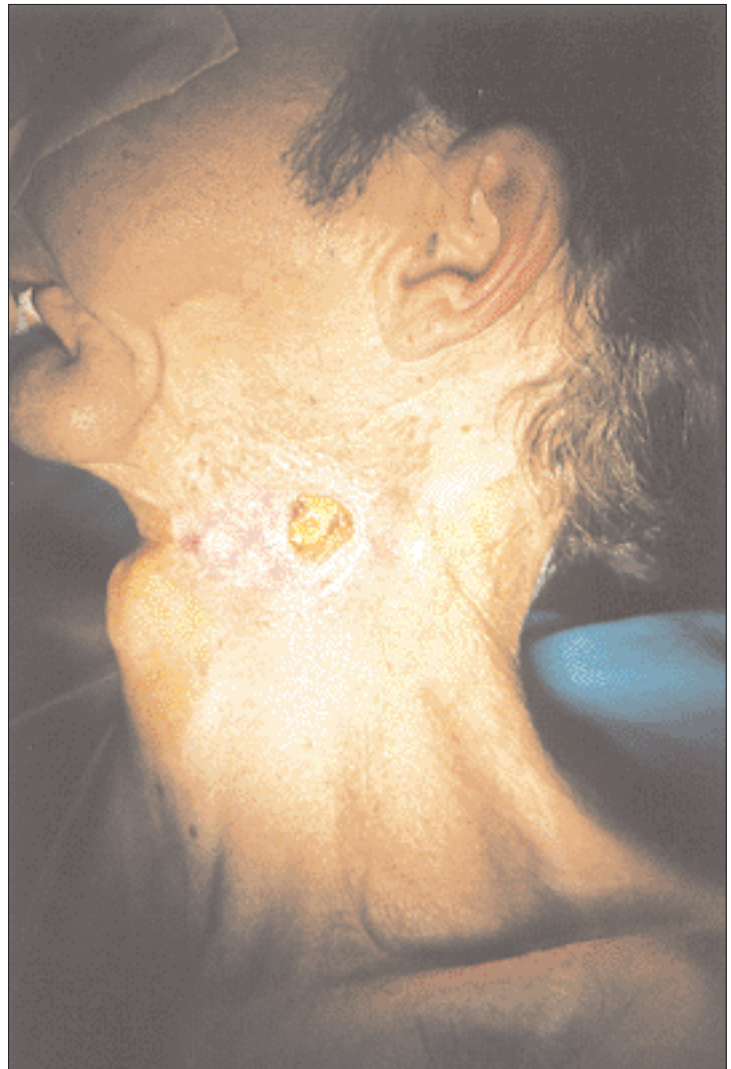

Figura 1. Posición laterocervical izquierda de la úlcera cutánea en nuestro paciente.

grado intermitente, pero profuso, procedente de la úlcera y que cedió con la simple compresión de la zona (Fig. 1). Debido a la delgadez extrema de la piel periulcerosa, a la fibrosis secundaria a la radioterapia y a la posición de la úlcera, existía una alta sospecha clínica de que hubiera una comunicación entre el eje arterial carotídeo extracraneal y el fondo de la úlcera. Con esta sospecha, se ingresó al paciente para controlar y evidenciar

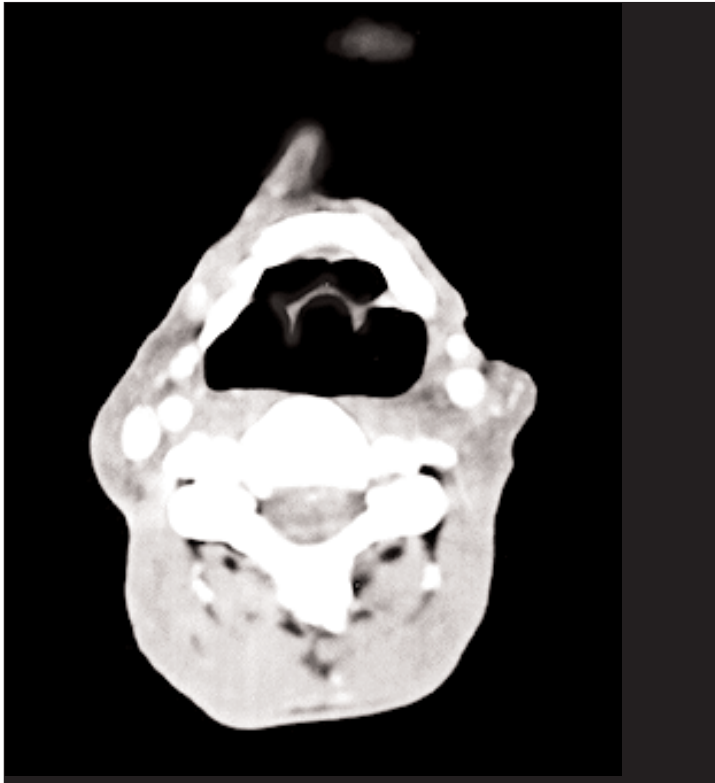


Figura 2. Arteria carótida externa sin tejido celular subcutáneo sobre ella y en contacto directo con el fondo de la úlcera laterocervical izquierda.

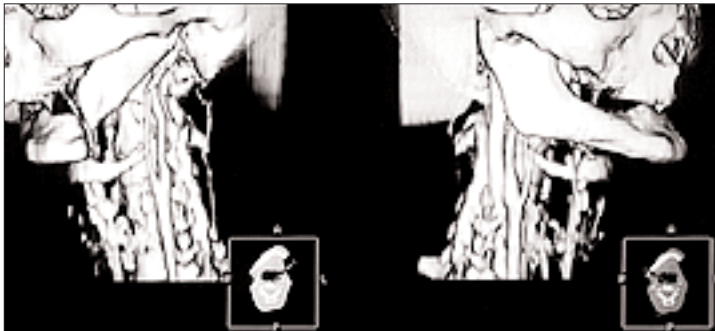

Figura 3. En este paciente no se evidencian lesiones estenóticas carotídeas pos-radioterapia asociadas. La imagen corresponde a la resección mandibular llevada a cabo en la cirugía radical de 1991.

los episodios de sangrado y comenzar el estudio diagnóstico del caso. Se realizó inicialmente una tomografía computarizada (TAC) craneocervical, que evidenció en la zona de la úlcera un contacto directo de la extensión de la misma con

el bulbo carotídeo izquierdo y el origen de la arteria carótida externa (ACE). Se realizó una angiorresonancia complementaria que demostró una buena colateralidad derecha-izquierda del polígono de Willis y no detectó lesiones estenóticas asociadas en el segmento afectado ni contralaterales (Figs. 2 y 3).

Ante esta situación, se planteó una intervención programada para llevar a cabo una exploración del cuello y resección de la zona ulcerada. Bajo anestesia general, se realizó una incisión paralela a la clavícula que luego ascendía por el borde posterior de la región esternocleidomastoidea. En este caso, y debido a la cirugía radical previa, tanto la yugular como el esternocleidomastoideo, parte de la mandíbula y las ramas distales de la arteria carótida externa ya se habían resecado previamente. Se realizó un control inicial de la arteria carótida común (ACC) en la base del cuello, evitando la zona de la úlcera; posteriormente, se procedió a controlar la arteria carótida interna (ACI) en su parte más distal, para lo que fue necesaria la resección de la apófisis estiloides. También se identificó la ACE.

Evidentemente, la gran dificultad de esta intervención radicaba en la fibrosis de los tejidos, que se adherían íntimamente a las estructuras vasculares y nerviosas. De esto se podía derivar una lesión inesperada de cualquiera de ellos con las maniobras de disección. Una vez controlado el eje arterial, proximal y distalmente, se separó lenta y progresivamente la zona de fibrosis que rodeaba a la úlcera hasta llegar a ella (Fig. 4). En este momento, se produjo un sangrado

profuso desde la zona ulcerada que obligó al pinzamiento arterial para controlarlo. Tras separar de forma completa la piel fibrosa y ulcerada, se evidenció un orificio de 4-5 mm en el bulbo carotídeo hacia la ACE en íntimo contacto con la piel reseca. Para reparar esta lesión, se refrescaron los bordes arteriales desestructurados y se realizó una sutura longitudinal en el bulbo carotídeo, sin causar una estenosis residual. No se utilizó ningún tipo de *shunt* durante los pocos minutos que fueron necesarios para llevar a cabo esta sutura.

El estudio anatomopatológico de los tejidos resecaos no reveló ninguna recidiva tumoral. Para poder cubrir el defecto cutáneo del cuello se empleó un colgajo con rotación amplia pectoral.

En el postoperatorio del paciente no apareció ningún déficit neurológico central ni periférico. Solamente se produjo una dehiscencia y necrosis parcial de un segmento posterior del colgajo, que precisó curas locales y una estancia hospitalaria más prolongada hasta asegurar la correcta viabilidad del tejido (Fig. 5). Al mes y medio de la intervención se le pudo dar el alta al paciente sin más complicaciones.

Discusión

En los tumores malignos de la nasofaringe, la actitud terapéutica suele ser muy agresiva, ya que las perspectivas de supervivencia a los cinco años son inferiores al 20-30%, según el grado evolutivo y si no se lleva a cabo un correcto vaciamiento cervical. La combinación

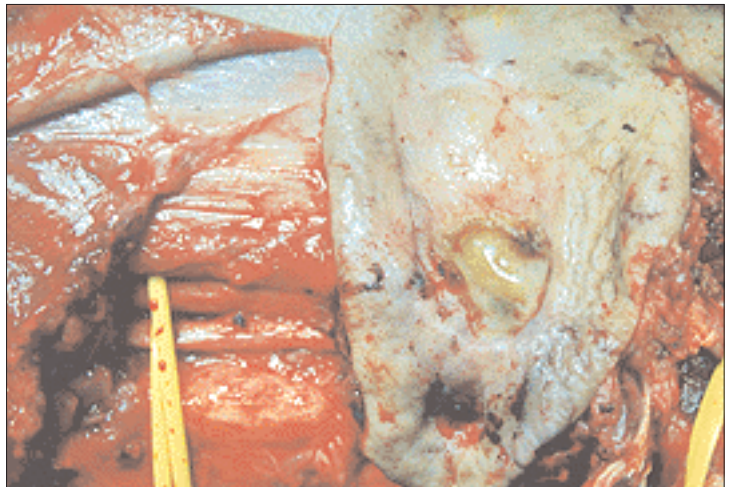


Figura 4. Control proximal de la ACC, distal de la ACE y de la ACI con resección de la apófisis estiloides. Se evidencia la relación de la zona ulcerada con el eje arterial carotídeo.

con radioterapia es muy efectiva debido a su elevada radiosensibilidad [4].

Sin embargo, las consecuencias de estos tratamientos tumorales incluyen complicaciones vasculares diversas tanto a corto como a largo plazo. La arteria carótida suele conservarse, separándose del tejido tumoral por su plano subadventicial. De estas maniobras puede derivarse un daño arterial inmediato o a largo plazo, ya que la combinación con la radioterapia puede causar una trombosis de los *vasa vasorum* de esa arteria y debilitarla. De esta manera, se puede llegar a la ruptura espontánea de la arteria carótida en un plazo entre dos meses y varios años después de la cirugía [5].

Por otro lado, la radioterapia puede producir lesiones estenóticas carotídeas, bien porque acelere la formación de placas de ateroma sobre un terreno predisuesto, porque lo induzca directamente o por una lesión totalmente diferente a la clásicamente arteriosclerótica [1]. La radioterapia causa fibrosis y debilidad en

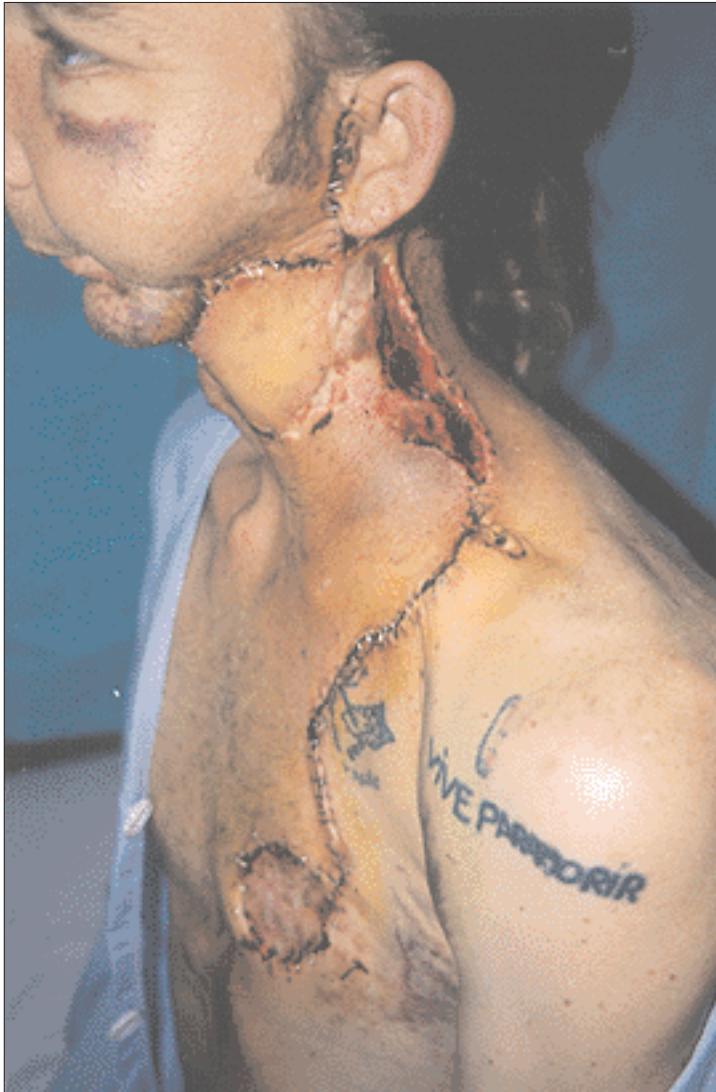

Figura 5. Necrosis parcial y posterior del colgajo pectoral; se evidencia protegida la zona arterial inicialmente afectada.

los tejidos superficiales que predispone con el paso de los años a su ulceración y a la exposición de los tejidos subyacentes, como ocurrió en nuestro caso. Maran et al [6] refieren que en el 82% de los casos en los que se produce una ruptura carotídea se asocia una necrosis o ulceración de los tejidos de la zona operada, el 47% se asocian a una recidiva tumoral y el 88% han recibido radioterapia post-

operatoria. Esto supone un incremento en ocho veces del riesgo de ruptura en aquellos que han recibido radioterapia con respecto a los que no [7].

Por tanto, se ha podido demostrar la implicación de una serie de factores que predisponen a la ruptura carotídea:

- Antecedentes de radioterapia en el paciente.
- Invasión tumoral de la arteria.
- Recurrencia del tumor en los tejidos adyacentes.
- Presencia de una sutura faríngea u oral en continuidad con un cuello diseccionado.
- Desarrollo postoperatorio de una necrosis de un *flap* musculocutáneo utilizado o fístula cutánea [3,8].

Cuando cualquiera de estas circunstancias concurre en un paciente es más probable que pueda desarrollar una ruptura carotídea con el paso del tiempo. En nuestro paciente no existía una recidiva tumoral, ya que el estudio anatomopatológico del tejido resecado fue negativo. Sin embargo, se había sometido a radioterapia y había desarrollado una fístula cutánea cercana al eje carotídeo. Todo esto contribuía a que la sospecha clínica fuera muy alta.

Algunos autores definen que la aparición de úlceras cutáneas es especialmente frecuente cuando seis meses antes de la cirugía se administran más de 4.000 rad en esa área [9] y cuando la incisión realizada para la resección tumoral del cuello es de tipo Fraser. En este tipo de incisión, como se puede observar en la figura 6, confluyen sobre la bifurcación carotídea tres puntos de sutura cutánea,

por lo que aumentan las posibilidades de una dehiscencia.

Ante estas circunstancias clínicas, la literatura propone completar el diagnóstico con un estudio arteriográfico, puesto que permite delimitar la anatomía, dar información adicional sobre el estado de la colateralidad del polígono de Willis y permite realizar pruebas de oclusión carotídea en un paciente despierto [10]. Esta información es primordial en caso de que sea imprescindible llevar a cabo una ligadura o embolización de la ACC. En nuestro caso, se llevó a cabo una angiorresonancia que nos permitió descartar lesiones estenóticas y confirmar la existencia de una buena colateralidad en el polígono de Willis. El ingreso hospitalario del paciente nos permitió, como sugieren Heller et al [3], mantener una vía intravenosa permanente, tener sangre cruzada del paciente y un personal entrenado en caso de que se presentara una hemorragia importante mientras se completaba el estudio.

Mediante pruebas de imagen, como ocurre en nuestro caso, se confirma la existencia de un contacto entre el eje carotídeo extracraneal y el fondo de la úlcera. El siguiente paso es plantearse la mejor actitud terapéutica para cada paciente. En este tema existe una gran controversia, ya que las opciones son muy variadas:

- Ligadura quirúrgica de la arteria carótida común.
- Resección del segmento arterial afectado y revascularización mediante una derivación.
- Oclusión mediante embolización de la ACC.

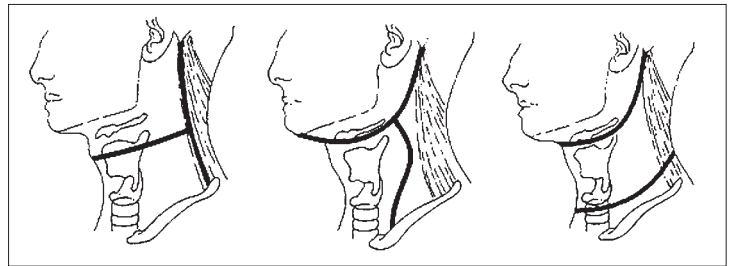


Figura 6. Tres tipos de incisiones para la cirugía radical de cuello; de izquierda a derecha: Fine, Fraser y MacFee [7].

- Implantación de una endoprótesis recubierta en la zona lesionada.

La ligadura de la ACC, bien por técnicas endovasculares o mediante cirugía, solía ser el planteamiento clásico en la literatura [11]. En muchas ocasiones, la situación urgente del paciente no permite completar el estudio y es necesario solucionar el problema lo más rápidamente posible para salvarle la vida. Los defensores de ligadura carotídea bajo estas circunstancias sólo ponen como condición que el paciente esté convenientemente estabilizado antes de proceder a la misma. Moore et al [9,12] han demostrado que cuando la ligadura carotídea se realiza bajo hipotensión, la incidencia de complicaciones cerebrales alcanza el 87% de los casos, mientras que cuando se realiza en pacientes normotensos la incidencia desciende al 28%.

Sin embargo, en aquellos casos en los que se sospeche o demuestre una intolerancia neurológica a la ligadura o una estenosis grave u oclusión contralateral, no está indicada la realización de la oclusión carotídea. En estos casos hay que llevar a cabo una revascularización *in situ* mediante una derivación autóloga o una cirugía más compleja

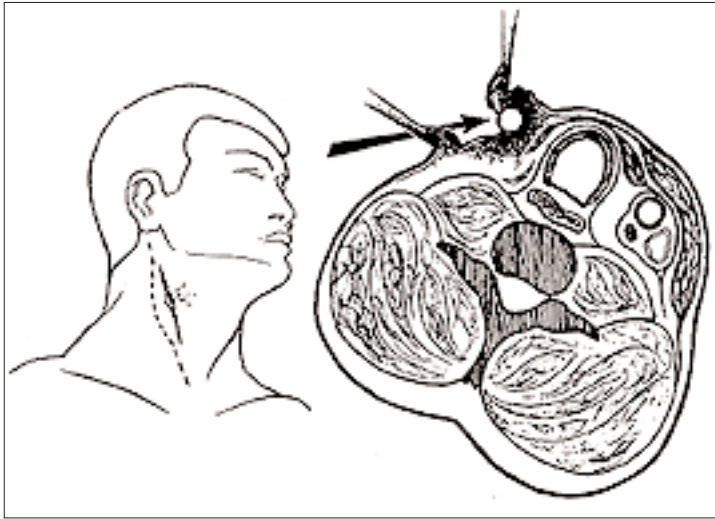


Figura 7. Abordaje posterior de la arteria carótida bordeando la zona ulcerada [14].

mediante una derivación extraintracranial [13]. En nuestro paciente, tras resecar el segmento de piel ulcerado, se evidenció un pequeño orificio sobre el bulbo carotídeo. Al refrescar los bordes, se pudo realizar una sutura directa longitudinal sobre la ACC hacia la ACE, sin dejar la zona estenosada. De esta manera evitamos la utilización de un parche o de un *by-pass*, que atravesaría una zona con alto riesgo de infección.

La reparación se realizó mediante una desviación posterior del abordaje clásico de la arteria carótida [14], lo que nos permitió tener controlado el flujo proximal y distal antes de afrontar la zona de la úlcera (Fig. 7).

Hoy día, con las modernas técnicas endovasculares, también se han publicado artículos en los que se ha sellado la fístula carotidocutánea mediante una endoprótesis recubierta. Evidentemente, la mayoría de los casos así tratados han tenido unos resultados adversos debido a trombosis de la arteria, exteriorización del material implantado, infección del mismo, etc. Algunos autores justifican el tratamiento endovascular para aquellos casos de pacientes terminales, en los que sólo se pretenda solucionar temporalmente el problema mientras se espera el fatal desenlace [15]. En nuestro caso, la lesión arterial pudo repararse sin la necesidad de material exógeno, y en la actualidad, el paciente se encuentra neurológicamente asintomático y con un injerto cutáneo viable que protege al eje carotídeo de futuras exposiciones.

Bibliografía

1. González-Martínez V, Fernández V, Royo-Serrano J, Boqué M, Fuentes-Marco JM, Álvarez-García B, et al. Estenosis carotídea en pacientes con antecedentes de radioterapia cervical: orientación diagnóstica y actitud terapéutica. *Angiología* 2003; 55: 331-8.
2. Rosendo A, Torrón B, Casas G, Ballester A, Fernández-Mariño D. Revascularización de troncos supraaórticos en medio séptico. In Segura-Iglesias RJ, ed. *Infección en Angiología y Cirugía Vascular. Nuevos enfoques diagnósticos y terapéuticos*. Barcelona: J. Uriach; 1999. p. 167-76.
3. Heller KS, Strong EW. Carotid arterial hemorrhage alter radical head and neck surgery. *Am J Surg* 1979; 138: 607-10.
4. Becker W, Naumann HH, Pfaltz CR. *Otorrinolaringología. Manual ilustrado*. Barcelona: Doyma; 1992.
5. Tanaka S, Kimura Y, Furukawa M. Pseudoaneurysm of the carotid artery with haemorrhage into the hypopharynx. *J Laryngol Otol* 1995; 109: 889-91.
6. Maran AGD, Amin M, Wilson JA. Radical neck dissection: a 19-year experience. *J Laryngol Otol* 1989; 103: 760-4.
7. Rodríguez F, Carmesí C, Dalman RL, Lee WA. Spontaneous late carotid-cutaneous fis-

- tula following radical neck dissection. *Vasc Surg* 2001; 35: 409-13.
8. Chaloupka JC, Roth TC, Putman CM, Mitra C, Ross DA, Lowlicht RA, et al. Recurrent carotid blowout syndrome: diagnostic and therapeutic challenges in a newly recognized subgroup of patients. *AJNR Am J Neuroradiol* 1999; 20: 1069-77.
 9. Witz M, Korzets Z, Shnaker A, Lehmann JM, Ophir D. Delayed carotid artery rupture in advanced cervical cancer – a dilemma in emergency management. *Eur Arch Otorhinolaryngol* 2002; 259: 37-9.
 10. Girishkumar HT, Sivakumar M, Andaz S, Santosh V, Solomon R, Brown M. Pseudoaneurysm of the carotid bifurcation secondary to radiation. *J Cardiovasc Surg* 1999; 40: 877-8.
 11. Lam H, Abdullah V, Wormald P, Van Hasselt CH. Internal carotid artery hemorrhage after irradiation and osteoradionecrosis of the skull base. *Otolaryngol Head Neck Surg* 2001; 125: 522-7.
 12. Moore OS, Parlan M, Sigler LS. Factors influencing the safety of carotid ligation. *Am J Surg* 1969; 118: 666-8.
 13. Sieffert GF, Weinstein PR, Moore WS. Bilateral extracranial-intracranial bypass before carotid ligation for hemorrhage into a pharyngocutaneous fistula. *Surgery* 1982; 92: 553-60.
 14. Petre R, Mürith N. Posterior deviation of the classical approach to the carotid artery to control hemorrhage from a carotido-cutaneous fistula. *Am Surg* 1996; 62: 981-3.
 15. Warren FM, Cohen JI, Nesbit GM, Barnwell SL, Wax MK, Andersen PE. Management of carotid 'blowout' with endovascular stent graft. *Laryngoscope* 2002; 112: 428-33.

*FÍSTULA CAROTIDOCUTÁNEA
SECUNDARIA A RADIOTERAPIA
CERVICAL*

Resumen. Introducción. *El tratamiento de muchos tumores de cabeza y cuello incluye una cirugía radical del área implicada seguida de radioterapia. En este contexto, la aparición de una ruptura espontánea de la arteria carótida es una complicación infrecuente, pero de una morbimortalidad elevada. Caso clínico. Un varón de 35 años acudió a revisión describiendo la aparición de un sangrado intermitente y abundante, a partir de una úlcera cutánea preexistente en la zona laterocervical izquierda. Había sido intervenido de un carcinoma epidermoide de la cavidad oral hacía 12 años, tras lo cual se le administró radioterapia local. Mediante una tomografía computarizada y una angiografía por resonancia se detectó un estrecho contacto del fondo de la úlcera con el bulbo carotídeo izquierdo. Ante la sospecha clínica de una posible fístula entre el eje arterial y el orificio cutáneo, se intervino en colaboración con el Servicio de Cirugía Maxilofacial, que realizó la cirugía primaria. Se realizó un abordaje posterior de la arteria carótida, comenzando por el control proximal y distal del eje carotídeo. Al reseca la zona ulcerada se produjo un sangrado profuso que obli-*

*FÍSTULA CARÓTIDO-CUTÂNEA
SECUNDÁRIA A RADIOTERAPIA
CERVICAL*

Resumo. Introdução. *O tratamento de muitos tumores da cabeça e do pescoço inclui uma cirurgia radical da área envolvida seguida de radioterapia. O aparecimento de uma rotura espontânea da artéria carótida neste contexto é uma complicação rara, mas de morbilidade e mortalidade elevada. Caso clínico. Um homem de 35 anos de idade apresentou-se na consulta de revisão descrevendo o aparecimento de uma hemorragia intermitente e abundante, a partir de uma úlcera cutânea pré-existente na zona laterocervical esquerda. Tinha sido submetido a intervenção de um carcinoma epidermoide da cavidade oral 12 anos antes, seguido de radioterapia local. Por tomografia computadorizada e angio-ressonância detectou-se um estreito contacto do fundo da úlcera com o bulbo carotídeo esquerdo. Perante a suspeita clínica de uma possível fístula entre o eixo arterial e o orifício cutâneo, interveio-se em colaboração com o Serviço de Cirurgia Maxilofacial que realizou a cirurgia primária. Realizou-se uma abordagem posterior da artéria carótida, começando pelo controlo proximal e distal do eixo carotídeo. Ao dissecar a zona ulcerada produziu-se uma hemo-*

gó al pinzamiento temporal, mientras se reparaba la lesión mediante una sutura directa sobre el bulbo carotídeo. Tras restablecer la continuidad vascular, se cubrió el defecto cutáneo con un colgajo con rotación amplia pectoral. El postoperatorio transcurrió sin incidencias, sin que se evidenciara ningún déficit neurológico central ni periférico. El estudio anatomopatológico descartó la recidiva tumoral. Conclusión. Las lesiones carotídeas asociadas a tumores del área orofaríngea constituyen una importante amenaza para la vida del paciente. La reparación quirúrgica electiva junto con un completo estudio de imagen permite disminuir la alta morbilidad de este tipo de intervenciones. [ANGIOLOGÍA 2004; 56: 159-67]

Palabras clave. Arteria carótida. Cáncer cervical. Fístula carotidocutánea. Hemorragia. Radioterapia. Ruptura.

rragia profusa que obrigou ao clampagem temporária, enquanto se reparava a lesão através de uma sutura directa sobre o bulbo carotídeo. Após restabelecer a continuidade vascular, cobriu-se o defeito cutâneo com um recorte com rotação peitoral ampla. O pós-operatório decorreu sem incidentes, sem que se evidenciasse défice neurológico central nem periférico. O estudo anátomo-patológico excluiu a recidiva tumoral. Conclusão. As lesões carotídeas associadas a tumores da área orofaríngea constituem uma importante ameaça para a vida do doente. A reparação cirúrgica electiva junto com um estudo completo de imagem permite reduzir a elevada morbilidade e mortalidade deste tipo de intervenções. [ANGIOLOGÍA 2004; 56: 159-67]

Palavras chave. Artéria carótida. Cancro cervical. Fístula carótido-cutânea. Hemorragia. Radioterapia. Rotura.