

Clorhexidina empleada en cirugía de los terceros molares y sus efectos sobre el dolor y la inflamación

J A Medina-López¹, A Rodríguez-Archilla², M M Nevárez-Rascón¹, VA Ríos-Barrera¹, A Nevárez-Rascón¹
Facultad de Odontología¹, Facultad de Odontología¹
Universidad Autónoma de Chihuahua¹, Universidad de Granada España²
Chihuahua, Chih., México¹, Granada, España²
kokimed@hotmail.com, alberodr@ugr.es, manevare@uach.mx, victoradolfo_rb@hotmail.com,
alfredo.nevarez@cimav.edu.mx*

Abstract— Considering as a hypothesis that the chlorhexidine applied in odontectomy, may manifest attenuating effects over pain, inflammation, and prevent postoperative alveolar osteitis. During a double-blind randomly study, it was applied chlorhexidine gel and placebo “*in situ*” alveolar to 42 patients undergoing surgery of third molars, observing clinical postoperative symptoms at one, 2 and 7 days. Pain occurred most often at 24 hours and decreased considerable 48 hours after; the swelling disappeared after 48 hours. Chlorhexidine gel shows a non-significant reduction of pain and inflammation, and had no significant effects of decreased alveolar osteitis respect to the placebo gel.

Key words— Chlorhexidine, odontectomy, alveolar osteitis.

Resumen— Considerando como hipótesis que la clorhexidina aplicada en odontectomías, puede manifestar efectos atenuantes del dolor, la inflamación y prevenir osteítis alveolar postoperatoria. Durante un estudio a doble ciego, se aplicaron aleatoriamente gel de clorhexidina y placebo “*in situ*” alveolar a 42 pacientes sometidos a odontectomía de terceros molares, observando síntomas clínicos postoperatorios a uno, 2 y 7 días. El dolor se manifestó con mayor frecuencia a las 24 horas y disminuyó considerable a las 48 horas, la inflamación desapareció después de las 48 horas. El gel de clorhexidina manifestó una disminución no significativa del dolor y la inflamación y no manifestó efectos significativos de disminución de la osteítis alveolar respecto al gel placebo.

Palabras clave— Clorhexidina, odontectomía, osteítis alveolar.

I. INTRODUCCIÓN

Las cirugías de terceros molares conllevan riesgos postoperatorios que van desde dolor e inflamación leves, hasta osteítis alveolar [1]. Los terceros molares retenidos pueden provocar: dolor, infección, trismus, apiñamiento dentario o tumoraciones. Antes iniciar cualquier tratamiento, resulta necesario realizar un diagnóstico adecuado [2]. La osteítis alveolar, descrita como una infección dolorosa, se manifiesta por lo general como una afección reversible de localización superficial, tardía y en ocasiones en un estado necrótico del proceso alveolar, debido a la ausencia de irrigación sanguínea, condición que no permite la adecuada formación del tejido de granulación para formación del coágulo sanguíneo [3]. La incidencia postoperatoria a tratamientos de odontectomía de terceros molares retenidos corresponde a cifras de entre 20 a 30% [4], ésta se reporta relativamente frecuente, siendo su origen multifactorial. Existen alternativas terapéuticas para coadyuvar a la adecuada recuperación postquirúrgica y a la formación del coágulo como son: La terapia con antibióticos, tratamientos con anestésicos, analgésicos, antiinflamatorios, la ozonoterapia, y hasta la aplicación de laser de tecnología avanzada [5]. El consumo del tabaco previo y posteriormente al procedimiento quirúrgico se relaciona directamente a algunos casos de alveolo seco [6]. Algunos autores contraindican el legrado del alvéolo para la estimulación del sangrado intralveolar, debido a que éste procedimiento puede retardar más a la cicatrización y potencialmente diseminar una infección [7]. La clorhexidina es un antiséptico bisbiguanídico estructurado por moléculas simétricas y compuestas por anillos clorofenólicos distribuidos en dos

diferentes grupos conectados por puentes centrales de hexametileno, su naturaleza la hace interactiva con grupos aniones, lo cual resulta relevante para su eficacia por su capacidad de unirse a moléculas negativas, principalmente a los grupos fosfatos y a los grupos de hidratos de carbono de proteínas, impidiendo el transporte de ciertas sustancias. En el caso específico del contacto con el esmalte dental, su interacción con los iones de la hidroxiapatita altera la sobrevivencia del *Estreptococo Mutans* por inhibición de las uniones del mismo a los dextranos. La Clorhexidina además se une a las paredes celulares microbianas alterando su permeabilidad y provocando la precipitación de sus componentes citoplasmáticos. A nivel de la mucosa oral, la clorhexidina penetra la misma adhiriéndose gradualmente a las glucoproteínas y a las proteínas libres salivales [8,9]. La clorhexidina es utilizada actualmente en diferentes presentaciones y en concentraciones como preventivo de caries y como un elemento antiséptico preventivo a procedimientos quirúrgicos bucales, provocando una reducción de hasta el 60% de la incidencia de alveolitis postoperatoria de acuerdo a investigaciones previas [10]. La hipótesis del presente trabajo considera que la clorhexidina empleada en cirugía de los terceros molares inferiores, puede manifestar efectos atenuantes del dolor y la inflamación postoperatorios, por tanto el objetivo de la presente investigación fue determinar la efectividad de la clorhexidina como agente preventivo de dolor, inflamación y osteítis alveolar

II. MATERIALES Y MÉTODOS

Se realizó un estudio a doble ciego, el cual consistió en la aplicación aleatoria clorhexidina en gel “*in situ*” alveolar posteriormente a la cirugía de terceros molares inferiores, La población de estudio comprendió a un grupo de 42 pacientes sometidos a cirugía de terceros molares inferiores (84 casos). Los pacientes elegidos para el estudio, fueron aquellos quienes manifestaron un buen estado de salud general previo a ser intervenidos, fueron excluidos del estudio aquellos pacientes quienes se encontraban en límites de edad, con antecedentes patológicos recientes y/o condiciones manifiestas de diabetes u otras alteraciones crónicas. Todos los pacientes fueron sometidos al mismo protocolo operatorio y postoperatorio. Los procedimientos quirúrgicos fueron realizados por el mismo cirujano y el mismo equipo auxiliar, quienes no tomaron control voluntario del tipo de compuesto activo que aplicaron “*in situ*”. Se obtuvieron bases de datos de los registros de las mediciones de áreas anatómicas hemifaciales, pre y postoperatorias. Al respecto de la sintomatología postoperatoria, fueron observados los síntomas de dolor, la inflamación y la presencia de osteítis alveolar. Se suministró a todos los pacientes el mismo tipo de anestésico, sutura, así como los mismos fármacos (analgésicos y antibióticos). En la tabla 1, se detallan los medicamentos empleados.

Tabla 1. Medicamentos empleados.

Material	Ingrediente activo	lote	Casa comercial	dosis
Clorhexidina	Clorhexidina al .2%		SIEGFRIED.	
Gel placebo	Gel neutro		España	30 mg
Anestésico	Articaína-epinefrina	4P9797	Laboratorios Zeyco	72mg/.08mg/1.8 ml
Sutura	Catgut cromado 4-0	792817	Ethicon	
Analgésico	Ibuprofeno		Varias	600mg
Antibiótico	Amoxicilina con clavulanato		Varias	875mg/125mg

A. Procedimiento quirúrgico.

Posteriormente al procedimiento de odontectomía, se colocó en cada alveolo una cantidad aproximada a los 10ml de gel de contenido placebo o de compuesto activo y se suturó el área intervenida. A las 24 horas posteriores a la cirugía, se realizó una primera valoración clínica

registrándose los síntomas y la inflamación manifiesta, luego se realizaron subsecuentes valoraciones a los 2 y 7 días.

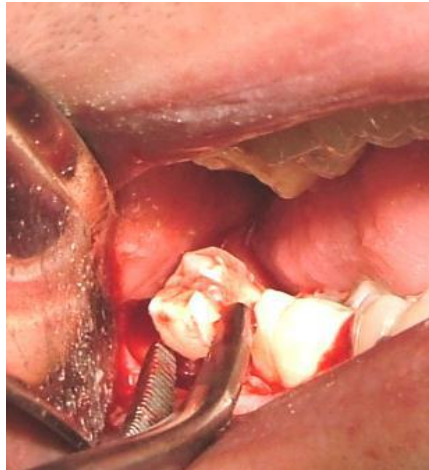

Fig. 1. Extracción del tercer molar.

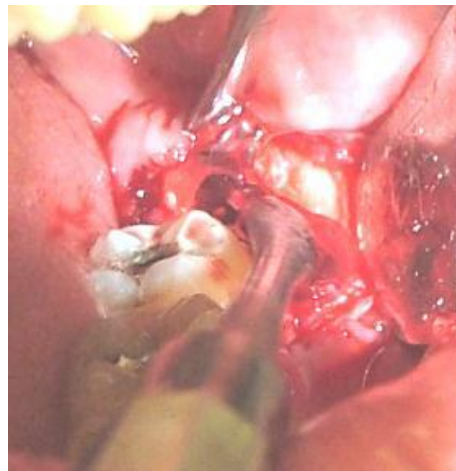

Fig. 2. Aplicación del gel.

B. Procedimientos postoperatorios.

La revisión postoperatoria consistió en una meticulosa observación clínica intraoral y extraoral, también se registraron los síntomas de dolor e inflamación mediante una encuesta de referencia directa y la valoración de la inflamación. Para determinar los niveles del dolor postoperatorios experimentados por los pacientes se empleó una escala visual analógica, donde los pacientes señalaron el nivel de dolor experimentado del 0 al 100 y se registraron los resultados en tres tiempos, a 24 hrs, 48 hrs y 7 días posteriores a las cirugías, determinando la intensidad del dolor de acuerdo a 3 rangos: leve 0-25 mm, moderado 25-50 mm, severo 50-75 mm e intenso 75-100 mm.

Al respecto de las mediciones de la inflamación, éstas se determinaron por cálculo de área-edema, realizando el cálculo de área entre tres puntos marcados en tres aéreas anatómicas (tragus, nasion y

comisura labial) formando un triángulo escaleno. Se empleó una plantilla plástica adherible transparente colocada sobre la mejilla de cada paciente (figura 3). El triángulo obtenido fue medido y sometido a cálculo matemático para determinar el área resultante. El área inicial (preoperatoria) se comparó con las áreas resultantes de las posteriores mediciones (a 24 horas, 48 horas y a 7 días); con los registros pre y postoperatorios realizados. Al comparar las áreas con la preoperatoria, fue posible determinar la distensión de tejidos.

Finalmente y de acuerdo a la observación de la sintomatología postoperatoria, se determinó si hubo o no manifestaciones de osteítis alveolar.

Del análisis de resultados y las bases de datos obtenidas, se realizaron análisis estadísticos que consistieron en análisis de varianza, así fue posible identificar diferencias entre los grupos de pacientes tratados con gel placebo y los grupos tratados con gel de clorhexidina

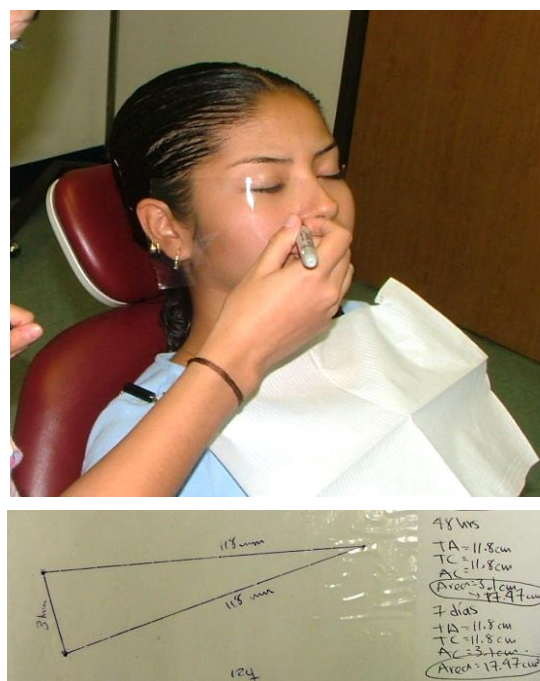


Fig. 3. Triángulo resultante del marcado de los tres puntos de referencia (Comisura labial, ala de la nariz y tragus de la oreja), sobre una plantilla plástica transparente.

III. RESULTADOS.

A. Dolor.

Los resultados del estudio realizado a 42 pacientes, indicaron que: Respecto al dolor a las 24 horas, este se manifestó de manera similar y sin diferencia significativa para los dos grupos estudiados, como lo evidencia la figura 4

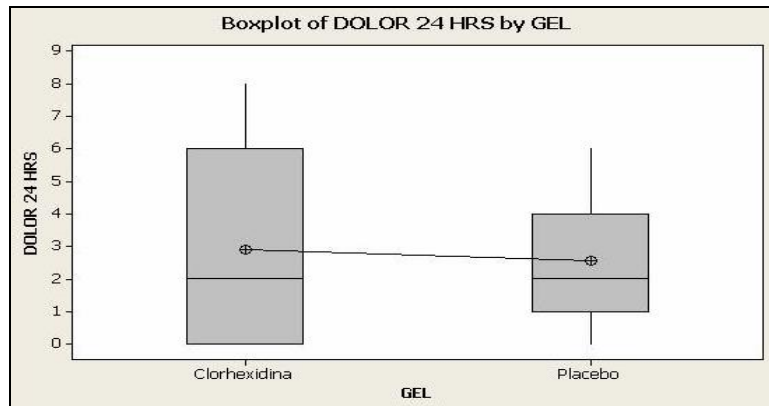


Fig. 4. Gráfica de intensidades de dolor relacionadas a la aplicación de la Clorhexidina y placebo 24 horas posteriores a las cirugías.

En la figura 5 es posible observar que el dolor se manifestó con mayor frecuencia el grupo control después de las 48 horas, lo cual indicó una diferencia a favor del grupo tratado con gel de clorhexidina.

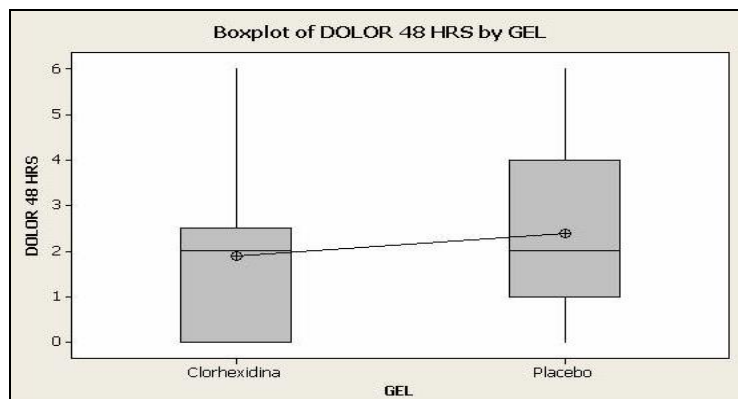


Fig. 5. Gráfica de las intensidades de dolor relacionadas a la aplicación de la Clorhexidina y placebo 48 horas posteriores a las cirugías.

Transcurridos 7 días, el dolor se manifestó superior en el grupo control respecto del grupo tratado con gel de clorhexidina, mostrando un patrón similar al observado a las 48 horas (figura 6)

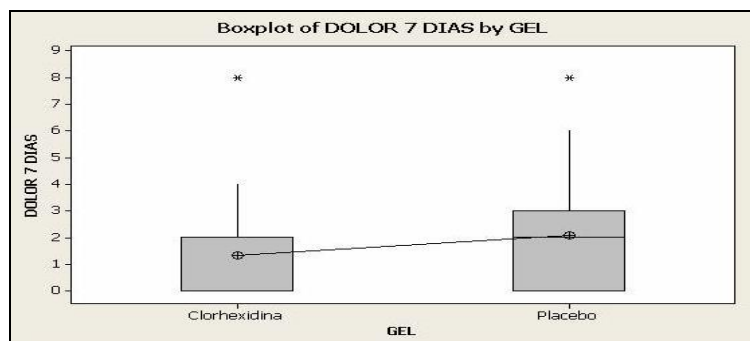


Fig. 6. Gráfica relativa a las intensidades de dolor relacionadas a la aplicación de la clorhexidina.

B. Inflamación.

Los resultados correspondientes a la inflamación durante el periodo postoperatorio, indicaron que ésta no se manifestó a las 24 horas en los dos grupos, siendo a las 48 horas cuando se manifestaron los casos de inflamación, mayor para el grupo de gel placebo y menor para el grupo de gel de clorhexidina, sin una diferencia significativa entre ambos grupos. La figura 7 muestra los valores conjuntos de los resultados obtenidos para dolor, inflamación y osteítis alveolar donde es posible observar las diferencias entre los dos grupos y en los tres periodos de tiempo.

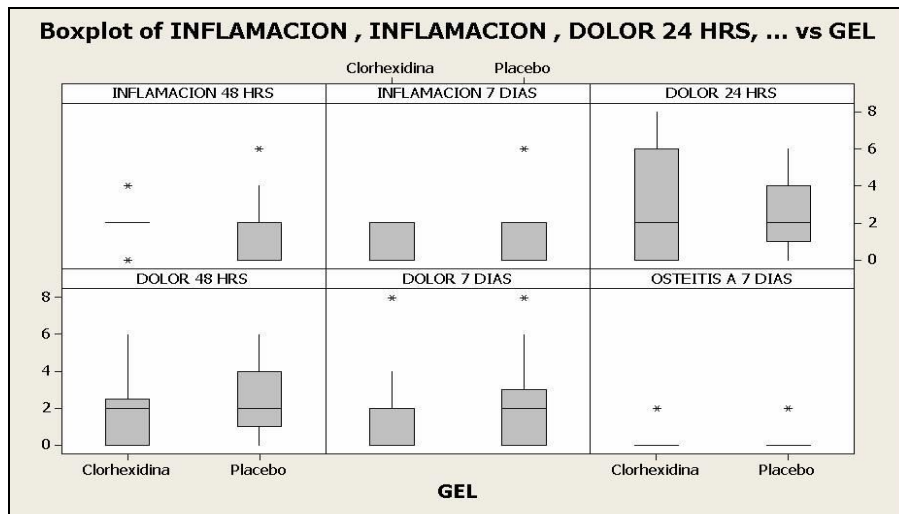


Fig. 7. Gráficas de la intensidad del dolor, inflamación y osteítis alveolar, respecto al gel utilizado en tres periodos de tiempo.

IV. DISCUSIÓN

La presente investigación consideró los resultados previos obtenidos por los principales investigadores del tema [1,2,3,5,11], quienes observaron la sintomatología posterior a la odontectomía de terceros molares; evidenciando mayor incidencia de dolor, inflamación y osteítis alveolar en aquellos pacientes que recibieron de manera aleatoria clorhexidina respecto a aquellos que recibieron placebo. Los resultados generales mostraron que el dolor se manifestó menor con la aplicación de gel de clorhexidina respecto del gel placebo. Se puede considerar que los resultados hasta este punto fueron coincidentes con los resultados descritos en investigaciones previas como la de Bonine [12], quien mencionó que deben ser tomados en cuenta diversos factores predisponentes de la aparición del dolor, tales como: La técnica quirúrgica empleada, el tiempo operatorio y la medicación, es por ello que en la metodología empleada procuró estandarizar las condiciones operatorias, de medicación y cuidados en lo más posible para distinguir mejor el efecto de la clorhexidina durante el periodo postoperatorio. Respecto de la inflamación, ésta se observó más frecuente a las 48 horas disminuyendo en la mayoría de los casos antes de los 7 días. La diferencia de áreas medidas, revelaron los niveles de distensión del perfil facial, observándose en los dos grupos estudiados una tendencia hacia la disminución de la inflamación y su relación con el tiempo transcurrido. Se observaron menos casos de inflamación y más casos de dolor en ambos grupos. El empleo de la clorhexidina en gel resultó favorable para la disminución del dolor, pero con diferencias mínimas y por tanto no significativas en favor de la clorhexidina. Fue posible observar una menor incidencia de inflamación en favor del gel de clorhexidina coincidiendo con los trabajos realizados por Ragno et al. [13], en los cuales la inflamación se vio disminuida de manera natural a los 7 días para los dos grupos, no así para los casos que presentaron la osteítis alveolar, en los cuales tanto el dolor como la inflamación fueron manifiestos como síntomas

prolongados. Otra complicación mínimamente manifiesta durante los diferentes periodos postoperatorios fue la presencia de aftas, observándose solamente en dos casos, uno de ellos se manifestó acompañando a la osteítis alveolar y al dolor intenso, al respecto no se encontró en la literatura una mención de relación directa que pudiera existir entre aftas y osteítis alveolar. Los investigadores Juyakanond [14], Berwik [15] y Krekmamov [16], han estudiado los síntomas manifiestos durante periodos postoperatorios, relacionados de cirugías de terceros molares tratadas con clorhexidina, pero dichos autores no hacen mención directa de las aftas, aunque sí hacen mención de la correlación entre la vulnerabilidad inmunológica y la presencia de microorganismos oportunistas causantes de infecciones bacterianas y virales durante el periodo postoperatorio. En cuanto a la osteítis alveolar, ésta se manifestó de manera atípica debido a que solo se diagnosticó en 7 de 84 casos, cabe mencionar que en 5 de los 7 casos relacionados a la osteítis alveolar, se empleó el gel placebo y en los restantes se empleó el gel de clorhexidina. Por todo lo anterior, se pudo constatar que la clorhexidina se relacionó de manera minoritaria con los casos de dolor, inflamación y osteítis alveolar. La escasa presencia de osteítis alveolar, impidió encontrar diferencias significativas entre ambos grupos.

V. CONCLUSIONES

1.- Aun cuando la aplicación de gel clorhexidina en los alveolos manifestó menores casos de complicaciones postoperatorias relacionadas con el dolor, no fue posible demostrar diferencias significativas entre los dos grupos estudiados y en los tres periodos de tiempo ($P \geq 0.05$).

2.- Los síntomas de complicaciones postoperatorias como la inflamación, fueron menores con el uso del gel de clorhexidina más no significativamente.

3.- Respecto a la osteítis alveolar, ésta se manifestó de manera esporádica y no se determinó una diferencia significativa relacionada al uso del gel de clorhexidina respecto del gel placebo.

4.- Estudios clínicos extensos se hacen necesarios para determinar con mayor precisión el nivel de efectividad de la clorhexidina en la prevención del dolor y la inflamación.

RECONOCIMIENTO

Este proyecto fue realizado con el apoyo de la compañía SIEGFRIED. España. Los autores agradecen la asesoría del Programa Doctoral la Facultad de Odontología de la Universidad de Granada España.

REFERENCIAS

- [1] Lagares, D. T., Cossio, P. I., Perez, J. L. G., Ruiz, M. M. R., & Garcia, M. Intra-alveolar chlorhexidine gel for the prevention of dry socket in mandibular third molar surgery. A pilot study. *Medicina Oral*, 2006; pp 179- 184.
- [2] Blum IR, Contemporary views on dry socket (Alveolar osteitis): a clinical appraisal of standardization aetiopathogenesis and management: a critical review. *Int J Oral Maxillofac Surg*, 2002; 31: pp 309-317.
- [3] Reyes O.M., Alvarez M.L. Alveolitis. Revisión de la literatura y actualización *Archivo Médico de Camagüey* 2003; 7(2) pp: 1025-0255.
- [4] Esparza G.C.: Inflamación y dolor sintomático orofacial. Consideraciones generales. *Avanc. En Odontoestomat.* 1995; 11, Suppl. A. pp :39-46.
- [5] Larsen PE. Alveolar osteitis after surgical removal of impacted mandibular third molars. *Oral Surg Oral Med Oral Pathol* 1992; 73(4) pp 393: 397
- [6] Egas C. Osteitis alveolar. *Rev Fac Odontol Univ Valparaiso* 1994; 1(4): pp 168-72.

- [7] Lao L, Berman S, Langenberg P, Wong RH, Berman B. Efficacy of chinese acupuncture on postoperative oral surgery pain. *Oral Surg Oral Med Oral Pathol Oral Radiol Endod* 1995; 79(4) pp:423-8.
- [8] Field E A, Nind D., Carga, E.: Martin M V. The effect of clorhexidine irrigation on the incidence of dry socket: a pilot study. *Br. J. Oral Maxilof. Surg.* 1988; pp 26: 395-401.
- [9] Larsen P E. The effect of a Chlorexidine rinse on the Incidence of Alveolar Osteitis Following the Surgical Removal of Impacted Mandibular Third Molars. *J Oral-Maxilofac Surg.* 1991; 49: pp 932-937.
- [10] Lagares, D. T., Cossio, P. I., Perez, J. L. G., Ruiz, M. M. R., & Garcia, M. Intra-alveolar chlorhexidine gel for the prevention of dry socket in mandibular third molar surgery. A pilot study. *Med Oral Patol Oral Cir Bucal* 2006; 11: pp E179-84.
- [11] Ariza E., González J., Boneu F., Hueto J. A., & Raspall G.. Incidencia de alveolitis seca, tras la exodoncia quirúrgica de terceros molares mandibulares en nuestra Unidad de Cirugía Oral. *Revista española de cirugía oral y maxilofacial: Publicación Oficial de la Sociedad Española de Cirugía Oral y Maxilofacial*, ISSN 1130-0558, 1999; 21, (4): pp 214-219
- [12] Bonine FL. Effect of chlorhexidine rinse on the incidence of dry socket in impacted mandibular third molar extraction sites. *Oral Surg Oral Med Oral Pathol Oral Radiol Endod.* 1995;79(2): pp 154-157.
- [13] Ragno JR., Szkutnik AJ. Evaluation of 0.12% chlorexidine rinse on the prevention of alveolar osteitis. *Oral Sur Oral Med Oral Pathol.* 1991; 72(5): pp 524-526.
- [14] Kuyyakanond, T., & Quesnel, L. B. The mechanism of action of chlorhexidine. *FEMS Microbiol Lett.* 1992; 100, 1-3, pp 211-216.
- [15] Berwick JE., Lessin ME. Effects of a chlorhexidine gluconate oral rinse on the incidence of alveolar in mandibular third molar surgery. *J Oral Maxillofac Surg.* 1990; 48(5): pp 444-448.
- [16] Krekmanov, L., & Nordenram, Å. Postoperative complications after surgical removal of mandibular third molar effects of penicillin V and chlorhexidine. *Int J Oral Maxillofac Surg.* 1986; 15(1): pp 25-29